RG Abdomen barn

Endring siden forrige versjon

Revidert."Hengende front AP" erstatter "Innskutt Front PA" der barnet ikke kan stå. Der dette ikke lar seg gjøre gj elder "Innskutt Front" og "Liggende Front AP" som tidligere. Presisert "luft/væskespeil" som indikasjon. Eksempel bilder er lagt til.

Indikasjon	Ileus, fri luft, Luft/væskespeil, invaginasjon	*Stående Front PA (evt. hengende Front AP)*
	Obstipasjon	*Stående Front PA (evt. Liggende Front AP)*
	Fremmedlegeme	*Stående Front PA (evt. Liggende Front AP), Stående Side (evt. liggende)*

STÅENDE FRONT PA		Illustrasjon settes inn her
INFORMASJON	Tas i PA der det er mulig. Eventuelt i AP ved behov, avhengig av hvordan pasienten samarbeider. Det er store variasjoner i avstander mellom diafragma og Symphysis Pubica. Ved behov suppler med overlapp for å dekke abdomen fullstendig. Ved spørsmål om **fremmedlegeme** kan det være aktuelt å supplere med **RG thorax Front og side**, samt **RG epipharynx**. Konferer med radiolog.	
POSISJONERING	Pasienten stående i PA, eventuelt AP, parallelt med detektor, med armene ut fra siden. Hvis ikke pasienten kan stå, tas **Liggende Front AP**. Bildet tas etter endt ekspirasjon om pasienten kan samarbeide.	
SENTRERING	Avhengig av pasientstørrelse, like proksimalt for Crista Iliaca.	
STRÅLERETNING	0°	
BILDEKRITERIER	Uten rotasjon med sidelik Os Ileum og sidelike Costa. Bildet dekker området fra Symphysis Pubica og hele diafragma. Ofte må man supplere med et bilde over diafragma for å dekke hele abdomen. Merk bildet med «stående».	
KOMMENTAR		
LIGGENDE FRONT AP		Illustrasjon settes inn her
INFORMASJON	Det er store variasjoner i avstander mellom diafragma og Symphysis Pubica. Ved behov suppler med overlapp for å dekke abdomen fullstendig.	
POSISJONERING	Pasienten liggende rett på ryggen uten rotasjon. Armene ut fra siden. Bildet tas etter endt ekspirasjon om pasienten kan samarbeide.	
SENTRERING	Avhengig av pasientstørrelse, like proksimalt for Crista Iliaca.	
STRÅLERETNING	0°	

BILDEKRITERIER	Uten rotasjon med sidelik Os Ileum og sidelike Costa. Bildet dekker området fra Symphysis Pubica og hele diafragma. Merk bildet med «liggende».	
KOMMENTAR		
HENGENDE FRONT AP		
INFORMASJON	Hvis pasienten ikke kan stå, tas dette hengende bildet ved spørsmål om **Ileus**, **luft/væske-speil, invaginasjon** og **fri luft**. Hvis hengende bilde absolutt ikke er mulig tas **Innskutt Front PA** og **Liggende Front AP**	
POSISJONERING	Barnet bæres først i oppreist stilling i minimum 5 minutter. Sykepleier støtter så hodet og holder barnet under begge aksiller med ryggen rett inntil veggbucky. Enklest med lav veggbucky. Radiograf 1 holder godt i begge lår for støtte og for å rette ut beinene. Så lenge det ikke er i veien for posisjonering, kan babybasseng/båre/barnevogn plasseres under for ekstra trygghet. Radiograf 2 stiller inn lysfeltet og eksponerer.	
SENTRERING	Avhengig av pasientstørrelse, like proksimalt for Crista Iliaca.	
STRÅLERETNING	0° med horisontal strålegang	
BILDEKRITERIER	Uten rotasjon med sidelik Os Ileum og sidelike Costa. Bildet dekker hele diafragma ned til Symphysis Pubica. Bildet merker med «hengende».	
KOMMENTAR		
STÅENDE SIDE	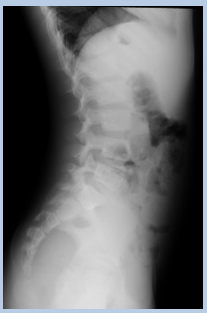	Illustrasjon settes inn her
INFORMASJON	Ved spørsmål om **fremmedlegeme** kan det være aktuelt å supplere med **RG thorax Front og side**, samt **RG epipharynx**. Konferer med radiolog.	
POSISJONERING	Pasienten stående i rett side, med venstre side vendt mot detektoren. Armene strekkes frem og bort fra abdomen. Om pasienten ikke kan stå, kan bildet tas med pasienten liggende på venstre side. Bildet tas etter endt ekspirasjon om barnet samarbeider.	
SENTRERING	Avhengig av pasientstørrelse, like proksimalt for Crista Iliaca.	
STRÅLERETNING	0°	
BILDEKRITERIER	Uten rotasjon, og dekker området fra diafragma til Symphysis Pubica. Bildet merkes «stående» eller «liggende».	
KOMMENTAR		
INNSKUTT FRONT PA	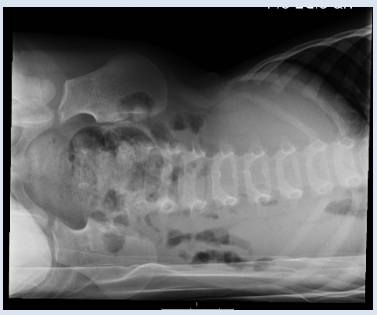	Illustrasjon settes inn her
INFORMASJON	Hvis pasienten ikke kan stå, tas dette bildet ved spørsmål om **Ileus**, **luft/væske-speil** og **fri luft**. Ved behov suppler med overlapp for å dekke abdomen fullstendig.	

POSISJONERING	Pasienten liggende i rett venstre sideleie med høyre side opp, med detektor vertikalt plassert foran pasienten. Avhengig av pasientstørrelse kan det være aktuelt å ta bilde i AP med detektor bak pasienten. Pasienten skal ligge slik i minimum 5 minutter, helst lenger, før bildet tas. Hvis venstre sideleie ikke er mulig, tas bilde i høyre sideleie. Bildet tas etter endt ekspirasjon om barnet samarbeider.
SENTRERING	Avhengig av pasientstørrelse, like proksimalt for Crista Iliaca.
STRÅLERETNING	0° med horisontal strålegang
BILDEKRITERIER	Uten rotasjon med sidelik Os Ileum og sidelike Costa. Bildet dekker hele diafragma ned til Symphysis Pubica. Bildet merker med «innskutt» og hvilken side som er vendt opp.
KOMMENTAR	Ved mulighet for **fri luft** ligger denne som regel helt anterort i abdomen. Det er ofte store forskjeller i tetthet mellom laterale abdomen og den anteriore delen av abdomen hvor luft ofte vises. Pass derfor på at bildet ikke er utbrent ved område av interesse. Man kan eventuelt overføre 2 bilder med ulik bildeprosessering om nødvendig.

Referanser

Vedlegg

V01	RG Thorax barn (A.1.1/6.1.3.7.1-03)
V02	RG Epipharynx barn (A.1.1/6.1.3.7.1-01)

Slutt på Prosedyre